

# **CIRUGÍA VERTEBRAL EN LA REGIÓN TORÁCICA. PECULIARIDADES Y CONSIDERACIONES QUIRÚRGICAS.**

**Dr. Javier Cobo Soriano.**

Cirugía de Columna Vertebral.

S. Traumatología y Cirugía Ortopédica.

Hospital Ramón y Cajal. Madrid.

## **INTRODUCCIÓN:**

El término “cirugía vertebral torácica” es un término poco académico. La mayor parte de los textos no independizan claramente la columna dorsal de la columna lumbar y tanto la patología como los aspectos quirúrgicos suelen abordarse de modo conjunto en ambas zonas anatómicas.

Sin embargo, la columna dorsal reúne una serie de peculiaridades diferenciales que condicionan tanto las indicaciones como la técnica quirúrgica. La más importante es la vulnerabilidad neurológica.

Los objetivos de este capítulo son definir estas peculiaridades utilizando como ejemplos diferentes casos clínicos, explicando las consideraciones a tener en cuenta en indicaciones quirúrgicas y realizar una exposición simplificada de la variedad de procedimientos y de técnicas .

## **ASPECTOS QUE CONDICIONAN LAS INDICACIONES QUIRÚRGICAS DE LA COLUMNA DORSAL.**

### **1. Vulnerabilidad neurológica:**

A diferencia de la columna cervical, la columna dorsal dispone de un espacio muy limitado para el saco dural.

Por otro lado en el interior de la columna dorsal está alojada la médula espinal. En la columna lumbar, sin embargo discurren las raíces lumbares y sacras, mucho menos vulnerables a la compresión, a la inflamación o a la isquemia. Por ello las fracturas o trastornos que producen inestabilidad o invasión del canal (por ejemplo metástasis vertebrales) y que no suponen ninguna amenaza neurológica, si afectan a vértebras lumbares, pueden resultar catastróficas en la columna dorsal.

## **2. Estabilidad proporcionada por la parrilla costal**

A diferencia de la columna cervical y lumbar, la columna dorsal no proporciona apenas movilidad al tronco. En realidad su diseño pretende establecer estabilidad y solidez. Esta integridad se consigue gracias al soporte que proporciona la caja torácica, a la orientación y solapamiento de las articulaciones facetarias y a la estrechez de los discos. Estas características no son uniformes y dependen de la zona. Así, la columna dorsal alta (T1-T4) está muy influenciada por la movilidad de la columna cervical y por ello para el tratamiento conservador de las fracturas o de las situaciones con riesgo de inestabilidad se utilizan ortesis cervico-torácicas. De modo similar, la transición dorso-lumbar (T10-T12), relacionada con costillas flotantes, es una región móvil del tronco con características mecánicas y consideraciones quirúrgicas similares a la columna lumbar alta (L1-L2).

## **3. Tendencia a la cifosis.**

El centro de gravedad en el cuerpo humano equilibrado es anterior a la columna torácica y dorso-lumbar. Esta circunstancia condiciona fuerzas compresivas en los cuerpos y los discos y fuerzas de distracción en el complejo osteo-ligamentario posterior.

Por esta razón la columna torácica es especialmente propensa a desarrollar cifosis progresiva en situaciones de fragilidad ósea (osteoporosis, metástasis, espondilodiscitis, etc.) y en situaciones de lesión de los tirantes posteriores. En este sentido, una laminectomía sin fijación realizada para solucionar un problema neurológico tiene mucha probabilidad de empeorar la situación neurológica del enfermo.

## **4. Variabilidad anatómica. El perfil sagital**

La bipedestación humana es el resultado de cambios evolutivos complejos que afectan especialmente a la columna vertebral, a la pelvis y a la disposición y musculatura de los miembros inferiores. Para conseguir el equilibrio sagital, la magnitud de la cifosis dorsal guarda relación con la lordosis lumbar y la disposición de la pelvis.

Los procedimientos quirúrgicos en la columna dorsal y lumbar han que tener en cuenta esta armonía y deben estar adaptados a las características de cada individuo. Además deben considerar la capacidad compensatoria de los niveles no fusionados para conseguir el equilibrio y la calidad ósea del enfermo.

En los últimos años los cirujanos han aprendido a planificar sus intervenciones (especialmente las fijaciones que afectan a varios niveles) pensando de modo individualizado en el perfil sagital de cada paciente, que es variable entre individuos.

Roussouly y cols establecieron cuatro tipos de perfil humano en bipedestación.

El envejecimiento también produce cambios en el perfil (cifosis dorsal, hipolordosis lumbar) y mecanismos compensadores (retroversión pélvica, contracción de musculatura erectora, flexión de caderas y rodillas). Estos elementos deben tenerse en cuenta en la planificación quirúrgica.

## **VÍAS DE ABORDAJE Y TÉCNICAS QUIRÚRGICAS.**

### **1. Fusión y descompresión vertebral por vía posterior.**

Constituye la técnica quirúrgica más habitual. El paciente es colocado en decúbito prono. A través de una incisión en la línea media la columna se descubre tras desperiostizar la musculatura paraespinal. En la mayor parte de los casos el anclaje se realiza implantando tornillos pediculares. Actualmente existen métodos mínimamente invasivos que permiten la colocación de tornillos y de las barras.

La vía posterior es la más utilizada actualmente. Permite realizar correcciones de deformidades y descompresiones que hace algunos años sólo se podían realizar mediante vías anteriores (Figura 1.)

### **2. Fusión y descompresión vertebral transtorácica.**

El paciente es colocado en decúbito lateral. Se realiza el abordaje a través de la cavidad pleural mediante la resección de una costilla o a través del espacio intercostal. En el abordaje de los niveles de la transición dorsolumbar (T10-L2), el cirujano necesita acceder al retroperitoneo y por ello la cirugía incluye la sección del diafragma (toacofrenolaparotomía). Estas vías permiten la resección del cuerpo vertebral y la colocación con facilidad de implantes intersomáticos o fragmentos de aloinjerto óseo capaces de aportar gran estabilidad, minimizando el número de niveles móviles a fusionar (Figura 4).

## **INDICACIONES Y OBJETIVOS DE LA CIRUGÍA.**

La columna torácica puede verse afectada por traumatismos, tumores, infecciones, patología degenerativa, patología discal y deformidades.

En general todas estas causas pueden producir efectos comunes que condicionen una eventual intervención quirúrgica. Por tanto diferentes etiologías muestran una fisiopatología común y es el tratamiento o la prevención del resultado patológico el que motiva la intervención.

Las cirugías en la columna torácica, excepto en raras excepciones, están dirigidas a proporcionar estabilidad vertebral, al tratamiento del dolor, a la corrección de deformidades (especialmente cifosis) y a la prevención o tratamiento de compresiones neurológicas. Otras intervenciones pueden ir dirigidas a biopsiar lesiones sospechosas. El tratamiento de las distintas formas de escoliosis toracolumbar, aunque comparte buena parte de los principios que han sido mencionados no se abordan en este capítulo.

## **1 Patología degenerativa y discal.**

### **1.1 Hernia discal:**

#### **1.1.1 Intervenciones por radiculalgia.**

La intervención quirúrgica de hernias discales torácicas constituye una situación extraordinariamente infrecuente. En la bibliografía sólo el 0,2-1,8% de las intervenciones por hernia discal son realizadas en la columna torácica. En la Unidad de Cirugía de Columna del Hospital Ramón y Cajal este porcentaje es aun menor.

La importancia de este trastorno es muy relativa, especialmente si tenemos en cuenta que las protrusiones discales torácicas son muy frecuentes, aunque rara vez dan síntomas radiculares. En un estudio realizado en autopsias no seleccionadas se encontró una incidencia del 11% de protrusiones discales. Otros autores estiman que sólo el 0,5% al 1,8% de las protrusiones discales pueden considerarse sintomáticas. La excepcionalidad además está potenciada porque las intervenciones pueden resultar bastante complejas y porque las radiculalgias torácicas son cada vez mejor tratadas en las unidades del dolor y en los servicios de Rehabilitación.

#### **1.2 Intervenciones por mielopatía.**

También resulta muy infrecuente tener que intervenir pacientes con lesión neurológica producida por una extrusión discal torácica. Las consecuencias clínicas pueden ser muy graves: déficit motor en miembros inferiores con pérdida de la capacidad para caminar e incontinencia. En estos casos la cirugía tiene carácter urgente.

La resección de la hernia puede constituir un reto que dependerá de la ubicación de la misma. Debido al alto riesgo de lesión neurológica, a diferencia de la columna lumbar, la laminectomía en la columna dorsal muestra muchas limitaciones para lograr el acceso a la mayor parte de las hernias. Resulta más seguros los abordajes anterolaterales o posterolaterales (Figura 2.)

### **1.3 Discopatías degenerativas.**

Tampoco son frecuentes las intervenciones por dolor dorsal sin irradiación motivado por patología discal degenerativa torácica. La mayor parte de estos pacientes no tiene indicación quirúrgica y son tratados mediante técnicas de Rehabilitación y recomendaciones generales.

Una excepción son los pacientes jóvenes con enfermedad de Scheuermann y pacientes con cifosis juvenil estructural en al que se aprecian alteraciones discales (discopatías, nódulos de Schmörl) Al margen de que el tratamiento quirúrgico mejora el perfil cifótico estos pacientes son intervenidos por dolor resistente a tratamientos comunes (Figura 3).

## **2 Traumatismos de alta energía.**

La mayor parte de las fracturas torácicas pueden ser tratadas de modo conservador, especialmente las fracturas por compresión con pérdida menor del 50% de la altura vertebral, bien con la simple observación o bien con la ayuda de una ortesis toracolumba (TLSO). Si la fractura se produce en un nivel craneal a T6, puede ser útil una ortesis cervico-dorsal.

El tratamiento quirúrgico se considera en los pacientes con inestabilidad mecánica.

Numerosos autores han establecido criterios para determinar qué agresión a la columna puede derivar en inestabilidad, entendida ésta como la pérdida de la capacidad de la columna para mantenerse sin déficit neurológico, sin deformidad progresiva y sin producir dolor incapacitante.

Denis estableció la teoría de las tres columnas. De acuerdo con su clasificación la estabilidad depende de la integridad de al menos dos columnas.

La teoría de Denis sigue siendo la más vigente. Sin embargo, no existen criterios absolutos para decidir la cirugía y muchos pacientes pueden ser tratados de modo

conservador o quirúrgico dependiendo del hospital en el que sean atendidos y de la agresividad de los criterios de los cirujanos. De todos modos son considerados de modo generalizado como factores de inestabilidad el déficit neurológico progresivo, cifosis angular mayor de 20°, la pérdida de altura vertebral mayor del 50% y la presencia de fragmentos retropulsados en el canal.

Si existe déficit neurológico, especialmente si éste no es completo y más aún si es progresivo y producido por invasión del canal la cirugía debe plantearse de manera urgente.

Los objetivos principales en el tratamiento de las fracturas torácicas son reconstruir la estabilidad mecánica, preservar o recuperar disfunciones neurológicas y restablecer la calidad de vida y las capacidades lo más pronto posible.

Si el objetivo es preservar la estabilidad suele ser suficiente la realización de una fusión con instrumentación pedicular por vía posterior. Si existe ocupación del canal con fragmentos óseos puede ser necesaria una vía anterior para realizar la corporectomía y posteriormente colocar un soporte anterior con un implante o con aloinjerto (Figura 4).

### **3 Espondilodiscitis.**

La espondilodiscitis torácica es considerada en nuestra Unidad una dolencia traicionera. Si bien como se ha comentado con anterioridad, en la columna lumbar las espondilodiscitis tiene pocas probabilidades de desencadenar un problema neurológico irreversible, en la columna torácica hemos conocido lamentablemente alguno. El paciente puede irse de alta con tratamiento conservador con antibioterapia y a las pocas semanas acudir con un problema neurológico de rápida instauración motivado por colapso vertebral y el absceso epidural. Por ello estos pacientes (muchos de ellos ancianos), si no son intervenidos deben contar con una observación rigurosa en las primeras semanas tras la instauración de la antibioterapia para comprobar la efectividad del tratamiento y la ausencia de complicaciones.

En la tabla I se describen los criterios que en nuestro servicio se utilizan para decidir el tto quirúrgico.

Los objetivos de la cirugía son proporcionar estabilidad, limpiar el foco y drenar abscesos (Figura 5).

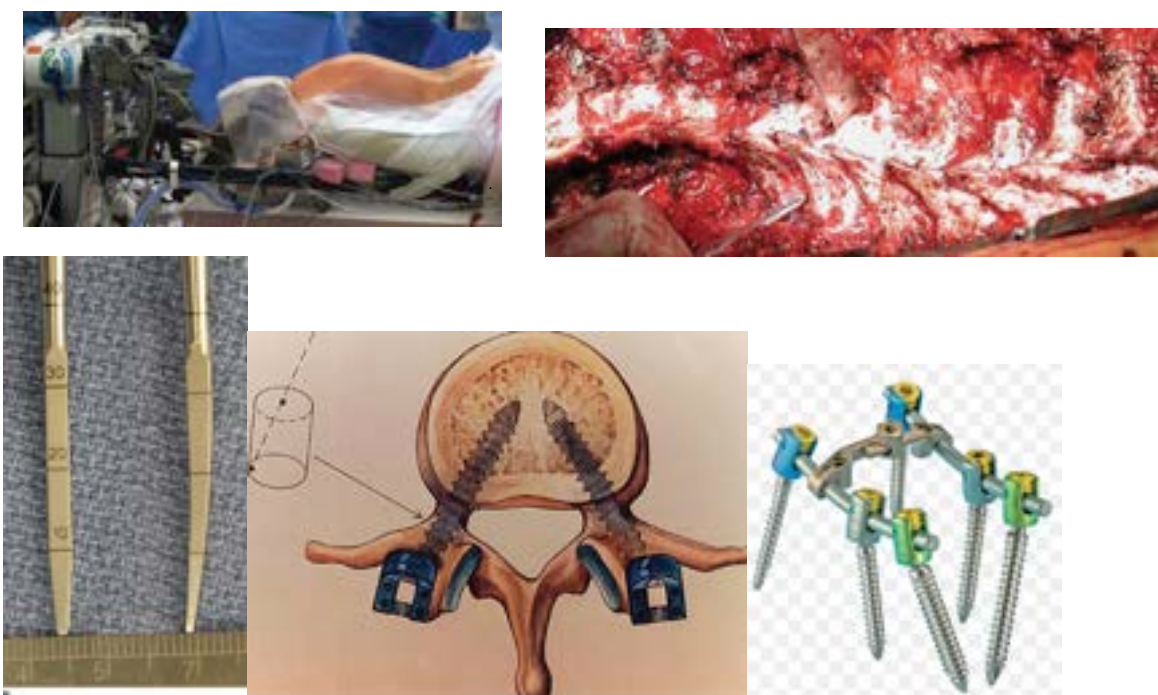
1. Grave destrucción vertebral (>50% del cuerpo).
2. Aparición neurológica. Deterioro neurológico.
3. Septicemia.
4. Absceso epidural.
5. Deformidad vertebral
6. Persistencia de la enfermedad.
  - Infección resistente a antibioterapia.
  - Fracaso del tto conservador
7. Confirmación diagnóstica.
8. Absceso paravertebral difícilmente solucionable por otros métodos
9. Dolor intratable.

**Tabla I:** Criterios de intervención quirúrgica en espondilodiscitis

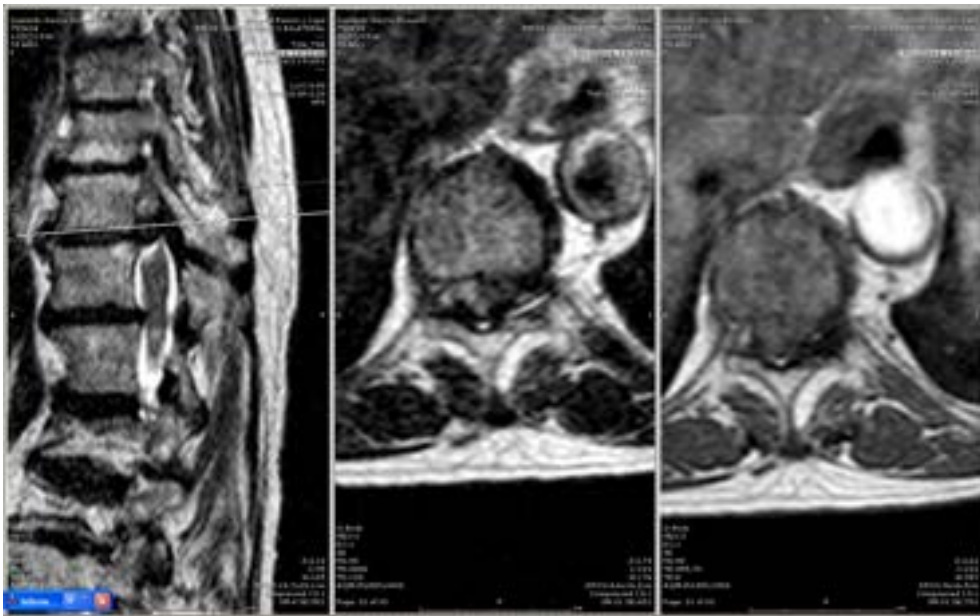
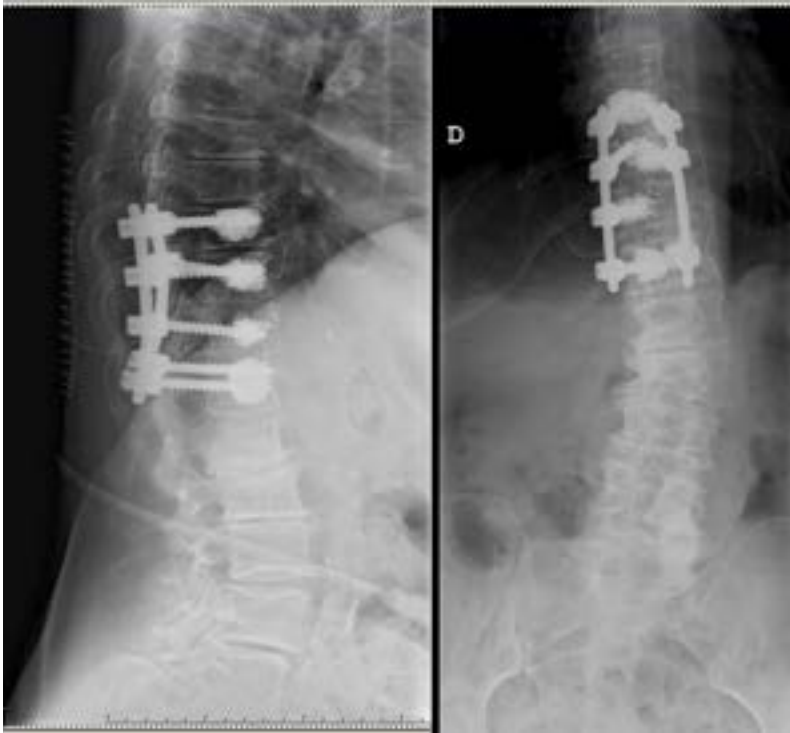
#### **4 Tumores**

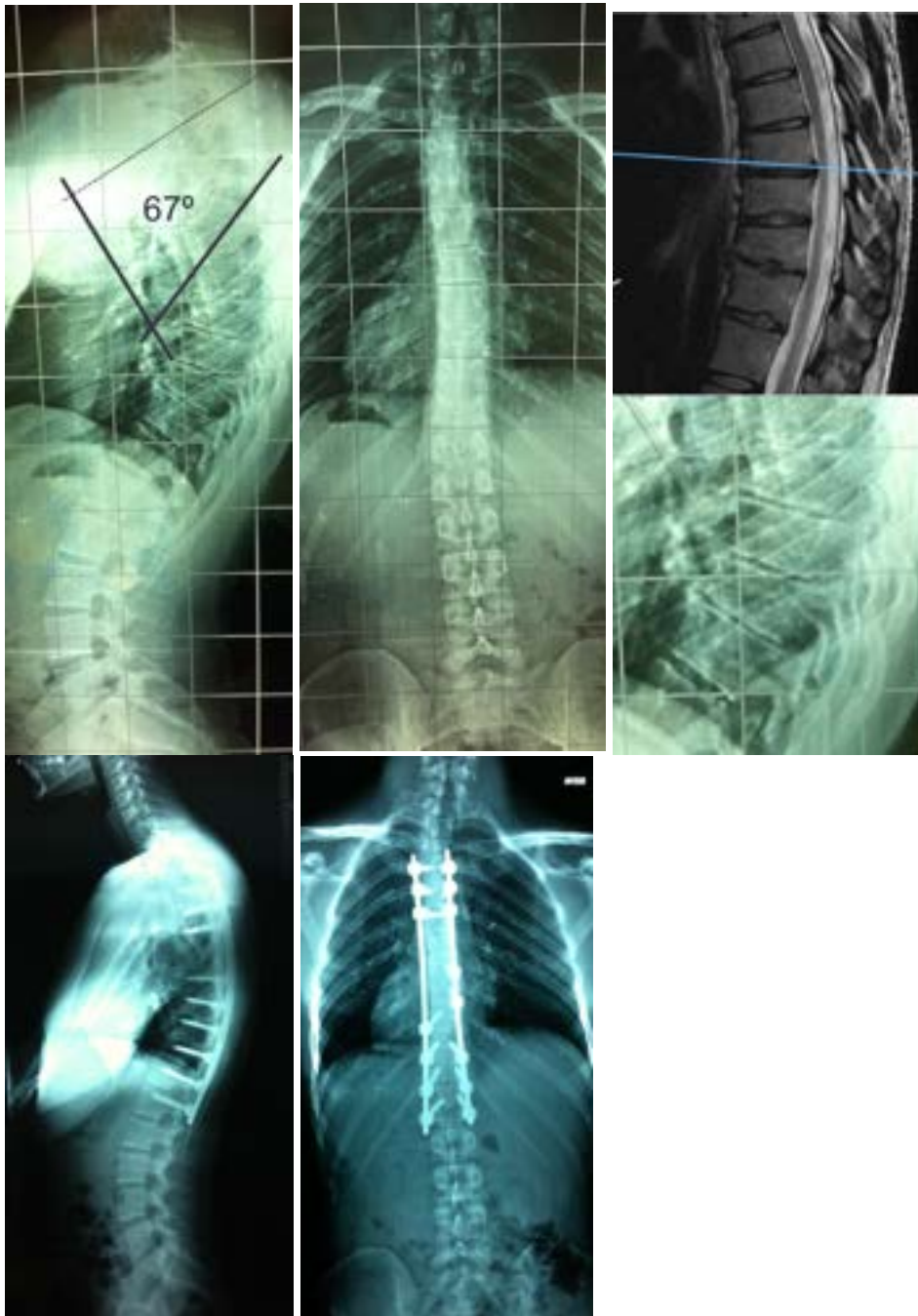Los tumores primarios de la columna son raros y a menudo no son diagnosticados hasta etapas evolutivas avanzadas. Sin embargo las metástasis vertebrales son muy frecuentes. Muchas de estas lesiones cambian el curso clínico del enfermo oncológico produciendo dolor intenso y riesgo neurológico. Evidentemente son muchos los aspectos a tener en cuenta al abordar el tratamiento de estos pacientes y las indicaciones han de ser consensuadas e integradas en una planificación oncológica multidisciplinar. Los objetivos de la cirugía pueden ser proporcionar la estabilidad mecánica perdida o amenazada, la descompresión neurológica o la resección tumoral (Figura 6).



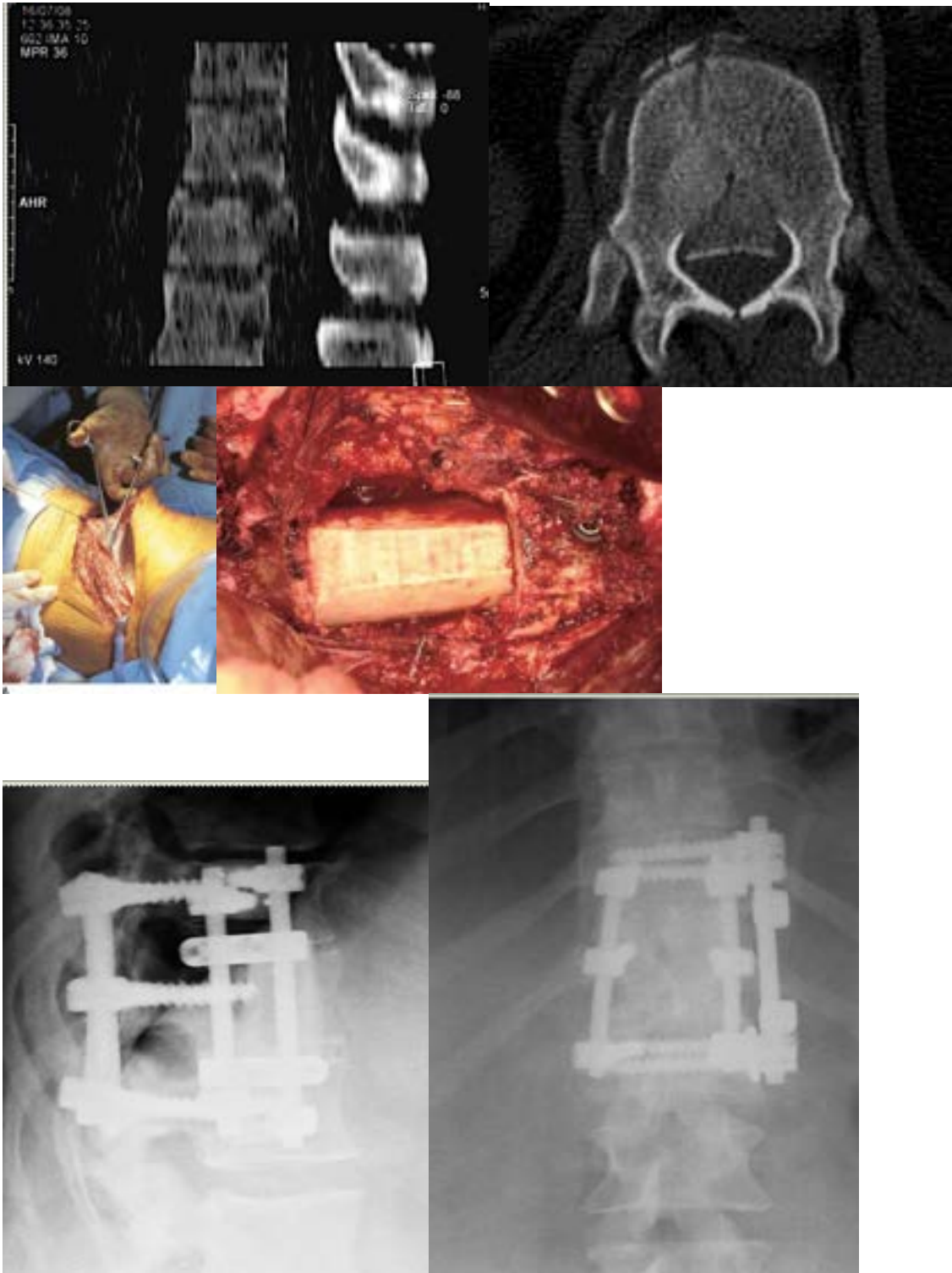
**Figura 1:** Representación de una cirugía de fusión vertebral por vía posterior. A. Colocación del paciente en decúbito prono. B. Desperiostización de los elementos óseos posteriores de la columna vertebral. C. Sondas utilizadas para canalizar los trayectos pediculares. D. Tornillos pediculares ubicados en los pedículos. E. Construcción con tornillos pediculares y barras.



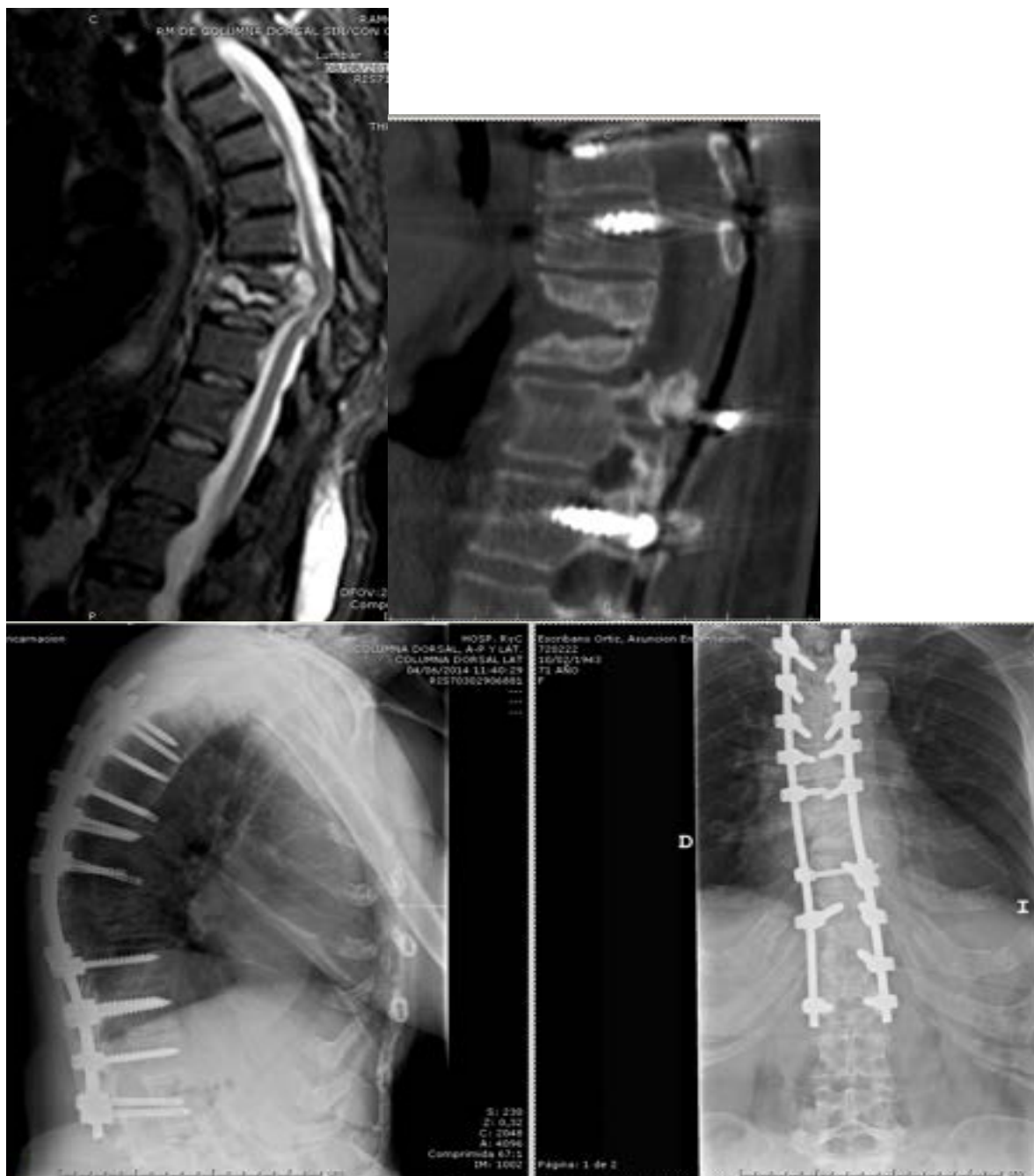**Figura 2:** Mujer de 73 años con escoliosis degenerativa y estenosis de canal lumbar con cuadro de pérdida de fuerza progresiva de una semana de evolución. Ingresa para estudio y tratamiento. La Resonancia Magnética realizada muestra la existencia de hernia discal de considerable tamaño en T10-T11. Se operó con carácter preferente mediante la discectomía y descompresión amplia realizando laminectomía bilateral T10, flavectomía y acceso al disco mediante facetectomía y foraminotomía T10-T11 izquierdas, así como extirpación del pedículo T11 izquierdo. Posteriormente se realizó fusión T9-T12 con tornillos cementados.



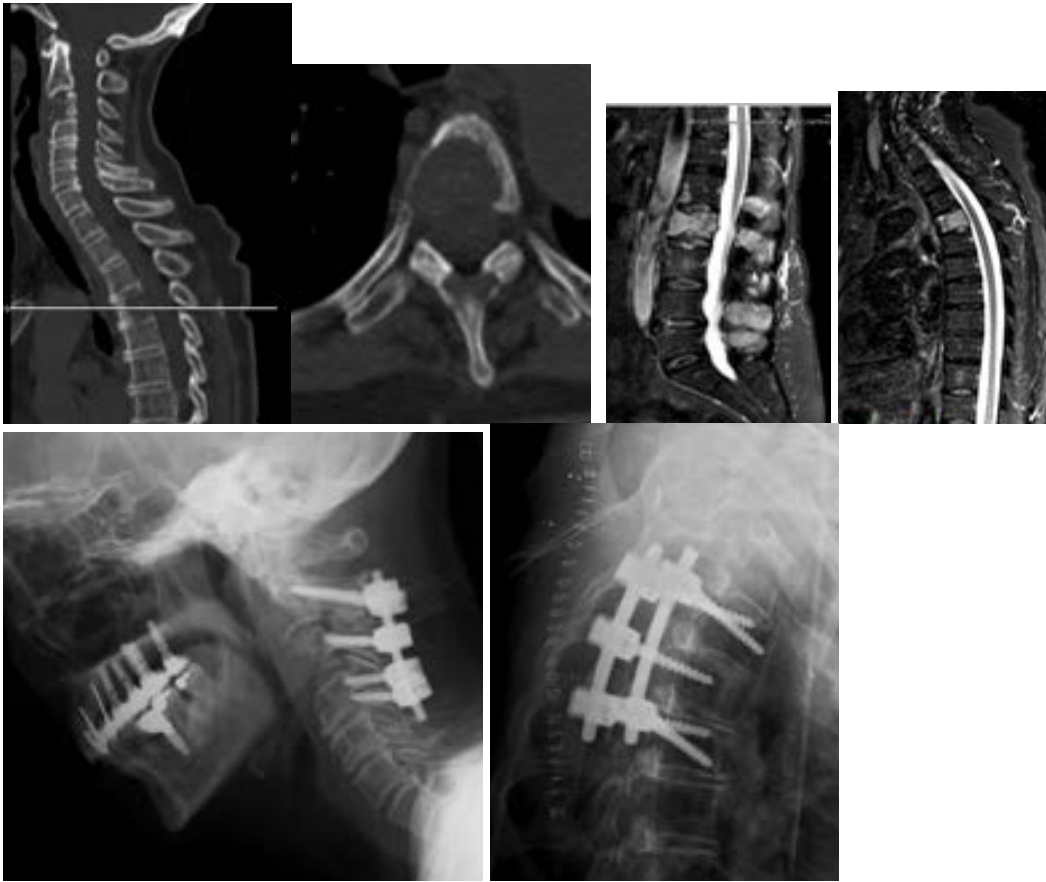
**Figura 3:** Varón de 27 años con dolor crónico, acumulativo a lo largo del día, que no impide la actividad deportiva. Ha probado diversos tipos de tratamientos de Rehabilitación. Practica deporte con regularidad sin obtener beneficio clínico. En los estudios radiológico se encuentra cifosis estructural (67°), varias discopatías degenerativas, hernia discal T8-T9, hernias de Schmörl y algún acúñamiento vertebral. Se realizó reducción de la cifosis y fusión instrumentada T4-L1.



**Figura 4:** Varón de 38 años de edad (obesidad, trastorno psiquiátrico) que es atendido tras intento autolítico. Sufre fractura estallido de T12 sin complicación neurológica, fractura conminuta de ambos calcáneos y fractura luxación escafo perilunar. Es intervenido mediante abordaje anterior (toracofrenolaparotomía) para la extirpación del cuerpo vertebral de T12 y colocación de injerto de banco e instrumentación anterior y fijación a la semana siguiente por vía posterior y tto quirúrgico de las otras lesiones óseas.



**Figura 5:** Paciente de 70 años de edad que acude a Urgencias derivada por su Médico de atención primaria tras presentar un cuadro de aproximadamente 1 año de evolución de astenia, pérdida de peso de 5 kgs y sensación distérmica intermitente no termometrada. Así mismo refiere, en los 3 meses previos al ingreso, debilidad progresiva en ambos miembros inferiores con dificultad para la deambulacion, dolores óseos generalizados de predominio en columna dorso-lumbar. En los estudios de TAC y RM existe importante destrucción en platillos vertebrales y del disco intervertebral. Asimismo, se asocia una colección epidural de 10x22 mm, que comprime y desplaza posteriormente la médula espinal. Fue intervenida mediante fijación vertebral posterior T4-L2 y curetaje y limpieza por vía transforaminal bilateral en el espacio T9-T10.



**Figura 6:** Mujer de 64 años. Entre los antecedentes destaca carcinoma urotelial. Consulta por dolor lumbar intenso de 20 días de evolución y dolor dorsal crónico de intensidad leve. En los estudios radiológicos son evidentes lesiones metastásicas en los niveles L2, C3 y T4. A pesar de que los dolores predominantes eran lumbares, la metástasis de L2 no se trató quirúrgicamente. Se decidió intervenir en la columna cervical y torácica por considerar estas lesiones con alto riesgo de complicación neurológica.

## **BIBLIOGRAFÍA.**

Arce CA, Dohrmann G: Thoracic disc herniation: Improved diagnosis with computed tomographic scanning and a review of the literature. *Surg Neurol* 23:356-361, 1985.

Bauer, Rudolf. *Cirugía Ortopédica. Columna*. ISBN: 84-7101-239-1. Año: 1998.

Cotler, J. M. Simpson, H. S. *An. Surgery of spinal trauma*. LWW. ISBN 0-683-18108-4. Año 2000.

Denis F. The three column spine and its significance in the classification of acute thoracolumbar spinal injuries. *Spine* 8(8):817-31. 1983

Mcafee PC, Yuan HA, Fredrickson BE et-al. The value of computed tomography in thoracolumbar fractures. An analysis of one hundred consecutive cases and a new classification. *J Bone Joint Surg Am*. 1983;65 (4): 461-73

Roussouly P., MD,\* Sohrab Gollogly, MD,\* Eric Berthonnaud, PhD,† and Johannes Dimnet, PhD Classification of the Normal Variation in the Sagittal Alignment of the Human Lumbar Spine and Pelvis in the Standing Position.. *Spine* ;30(3):346-53. 2005

Russell T: Thoracic intervertebral disc protrusion: Experience of 67 cases and a review of the literature. *Br J Neurosurg* 3:153-160, 1989.